RYGGUNDERSØKELSE

Undersøkelsen er aktuell å utføre hos pasienter som presenterer smerter og/eller stivhet/funksjonstap i rygg. Smerter i hofte og underekstremiteter kan stamme fra ryggen, og undersøkelse av rygg er aktuelt å utføre for å avklare slike problemstillinger. Det er vanlig å ha en hypotesedrevet undersøkelse hvor man særlig ved første vurdering av problemstillingen inkluderer vurdering av røde flagg. Som ledd i vurderingen av røde flagg, må man ta stilling til om man mistenker cauda equina-syndrom. Ved slik mistanke skal det gjøres blærescan for resturin etter vannlating og rektaleksplorasjon med testing av sfinktertonus, anokutanrefleks og sensibilitet i sadelområdet.

Noen av undersøkelsene er markert som tilleggsundersøkelse. Disse kan være aktuelle å utføre på spesielle indikasjoner.

Sist oppdatert: 25.09.20

Scan koden under for å se video av undersøkelsen

ANAMNESE

En god anamnese er en forutsetning for presis diagnostikk av rygglidelser. Anamnesen bør blant annet kartlegge:

- Smerteutbredelse, start og forløp, smertekarakter, forverrende og lindrende faktorer
- Funksjonsforstyrrelser (arbeid, daglig aktivitet, fritidsaktivitet etc.)
- Komorbiditet (angst, depresjon, utbredte smerter etc.)
- Nummenhet, parestesier, kraftsvikt, hoste/nyse smerter
- Tidligere sykehistorie
- Røde og gule flagg (se siste side)

FØR UNDERSØKELSEN

Forklar pasienten kort hva som vil skje og be om samtykke. Inspiser pasientens gange fra venterommet Be pasienten kle av seg til undertøyet. Utfør håndhygiene før og etter undersøkelsen.

UTSTYRSLISTE

- Undersøkelsesbenk
- Reflekshammer
- Målebånd
- Bomull
- Ren sikkerhetsnål
- Ev. engangshansker og eksploras-jonsgel.

GJENNOMFØRING AV UNDERSØKELSEN

En viktig hensikt med klinisk undersøkelse er å styrke eller svekke mistanke om nerverotaffeksjon eller mulig alvorlig underliggende patologi.

INSPEKSJON

- Inspiser pasientens gange.
- Følg med på pasients bevegelsesmønster ved bl.a. avkledning.
- Inspiser nakken og ryggens naturlige krumninger: Cervikal lordose, torakal kyfose, lumbal lordose.
- Se etter skoliose. Utfør ev. Adams bøyetest
- Inspiser bekkenstilling og se at den er vannrett. Litt sideforskjell kan være normalt.

Adams bøyetest *(kan gjerne utføres samtidig som du undersøker fleksjon)*
Indikasjon: Mistanke om skoliose.

Utførelse:
Be pasienten bøye seg fremover
Pasienten skal flektere ryggen så langt det går.
Inspiser ryggsøylen og se etter skoliose og gibbus (ensidig pukkelrygg som resultat av rotasjon i columna og ribbevegg).

Tolkning: Skjev ryggsøyle (S-formet i frontalplanet) forsterker mistanke om skoliose

UNDERSØKELSER STÅENDE

Krafttesting

- Be pasienten gå på hæl (L4-5) og tå (S1).
- Be pasienten sette seg på huk og reise seg opp igjen (L3-4).

Aktive bevegelsesutslag i rygg

Fleksjon: Be pasienten bøye seg fremover og ta mot tærne. Om pasienten ikke kommer ned i gulvet med fingrene, mål avstanden fra fingrene til gulvet.

Ekstensjon: Be pasienten bøye seg bakover så langt som mulig. Støtt pasienten ved å legge en hånd bak bekkenet.

Rotasjon: Be pasienten rotere fra side til side. Stabiliser bekkenet til pasienten ved å holde på hoftekammen bilateralt.

Lateralfleksjon: Be pasienten lateralflektere. Stabiliser gjerne bekkenet. Det er normalt dersom pasienten fører fingrene ned til knehøyde. Kvantifiser gjerne lateralfleksjonen ved å måle avstanden fingertupp-gulv.

Schobers test (tilleggsundersøkelse)
Indikasjon: Mistanke om og oppfølging av inflammatorisk ryggsykdom.

Utførelse: Lokaliser midtlinja mellom spina iliaca posterior superior (smilehullene). Merk av 5 cm nedenfor og 10 cm ovenfor i stående stilling. Be pasienten bøye seg maksimalt forover. Avstanden mellom målepunktene skal da normalt måle >20 cm (øke mer enn 5 cm).

Tolkning: Testen er positiv (patologisk) hvis avstanden mellom punktene ikke øker mer enn 5 cm.

Thoraxekskursjon (tilleggsundersøkelse)
Indikasjon: Mistanke om og oppfølging av inflammatorisk ryggsykdom, f.eks. ankyloserende spondylitt.

Utførelse
Finn 4. intercostalrom.

- Be pasienten legge hendene på bakhodet, slik at de ikke er i veien.
- Be pasienten puste ut og mål rundt horisontalplanet.
- Be pasienten puste inn alt han/hun kan og mål igjen.
- Det beste av to forsøk teller.

Tolkning: Forskjeller i omkrets på inn- og utpust <7 cm kan være patologisk.

Avstand occiput-vegg (tilleggsundersøkelse)
Indikasjon: Mistanke om og oppfølging av økt thorakal kyfose, med spesiell mistanke om osteoporose og kompresjonsfrakturer i columna.

Utførelse

- Be pasienten stå med ryggen og hodet inntil veggen.
- Avstanden occiput-vegg skal normalt være null. Dersom det ikke er tilfellet, mål evt. avstanden tragus-vegg (lett å følge opp senere).

Tolkning: En målbar avstand mellom occiput og veggen underbygger mistanke om økt thorakal kyfose.

UNDERSØKELSE MED PASIENT I RYGGLEIE

Lasegues test (L5-S1)

Indikasjon: Alle uavklarte smertetilstander i underekstremitetene.

Utførelse:

- Ta grep rundt pasientens ankel og elever underekstremiteten gradvis med strakt kne. Det er viktig at pas slapper av, evt. kjenn at patella er løs og bevegelig under undersøkelsen. Testen kan forsterkes ved dorsalfleksjon i ankelleddet.

Tolkning: Testen er positiv dersom utstrålende smerter reproduseres distalt for kneet ved elevasjon under ca. 60°. Testen er krysset positiv ved utstrålende smerter til kontralaterale underekstremitet. Positiv test indikerer nerverotaffeksjon. Husk å avklare at aktuell smerte ikke skyldes kort hamstringsmuskulatur.

ORIENTERENDE NEVROLOGISK UNDERSØKELSE AV MUSKELKRAFT, SENSIBILITET OG REFLEKSER

MUSKELKRAFT

- Undersøk muskelkraft med tanke på mulige affiserte nerverøtter. De fleste muskler innerveres av flere nerverøtter. Fullstendig bortfall av innervasjon fra en nerverot gir sjelden fullstendig paralyse. Det finnes individuelle variasjoner i muskelinnervasjon. Vanlige innervasjoner og hvilke bevegelser som normalt testes er skissert i tabellen under.
- Grader muskelkraft fra 0 til 5, der 5 er normalt og 0 er fullstendig paralyse.
- Test bilateralt og vær særlig oppmerksom på asymmetri.

NERVEROT	UTFALL
L2-L3	Hoftefleksjon: Be pasienten flektere kneet og hold imot mens pasienten flekterer hoften og fører kneet mot kroppen.
L2-L4	Kneekstensjon: Be pasienten flektere kneet og hold imot mens pasienten ekstenderer kneet.
L4-L5	Ankel dorsalfleksjon: Be pasienten føre fotryggen mot seg mens du holder imot.
L5	Ekstensjon av stortå: Be pasienten føre stortåen mot seg mens du holder imot
S1-S2	Ankel plantarfleksjon Plasser hånden på fotsålen og be pasienten plantarflektere mens du holder imot.
S2-S4 (ved indikasjon)	Urinblæreparese: Nyoppstått urinretensjon. Mål resturin etter (forsøk på) vannlating.
S3-S5 (ved indikasjon)	Sfinktertonus: Ved mulig alvorlig tilstand, f.eks. cauda equina-syndrom eller truende tverrsnittslesjon som ved medullakompresjon, må sfinktertonus testes. Pasienten ligger i ryggleie med flektert stilling i hofter. Ta på en hanske, bruk eksplorasjonsgel og før fingertuppen gjennom analkanalen med en forsiktig og jevn bevegelse. Vurder spontan tonus (spastisk/normal/redusert). Vurder voluntær tonus ved å be pasienten knipe et par ganger mens du har fingeren i analkanalen. Dette bør gi godt merkbar kontraksjon. Hos menn over 50, palper også prostata. Hos alle, avklar om det foreligger oppfyllinger, som ved cancer recti.

SENSIBILITET

Test alle dermatomer for stikk og berøring med tanke på mulige affiserte nerverøtter. Test en og en side for sammenligning. Det finnes flere forskjellige dermatomkart og det er individuelle variasjoner. Det anbefales å teste de sensoriske nøkkelpunktene (def: punktet der det aktuelle dermatomet med størst sannsynlighet er representert) som er skissert på figuren og tabellen under.

Monofilament er en viktig screeningmetode for pasienter i risiko for polynevropatiutvikling. Testing av vibrasjonssans vil være aktuelt der man under undersøkelse finner mistanke om polynevropati eller myelopati.

NERVEROT	NØKKELPUNKT
L1	Lyskeregion
L2	Mediale lår
L3	Frontalside lår
L4	Medialsiden av fot
L5	Fotrygg
S1	Lateralside av fot
S2	Knehase (bakside av lår)
S2-4	Perianalt

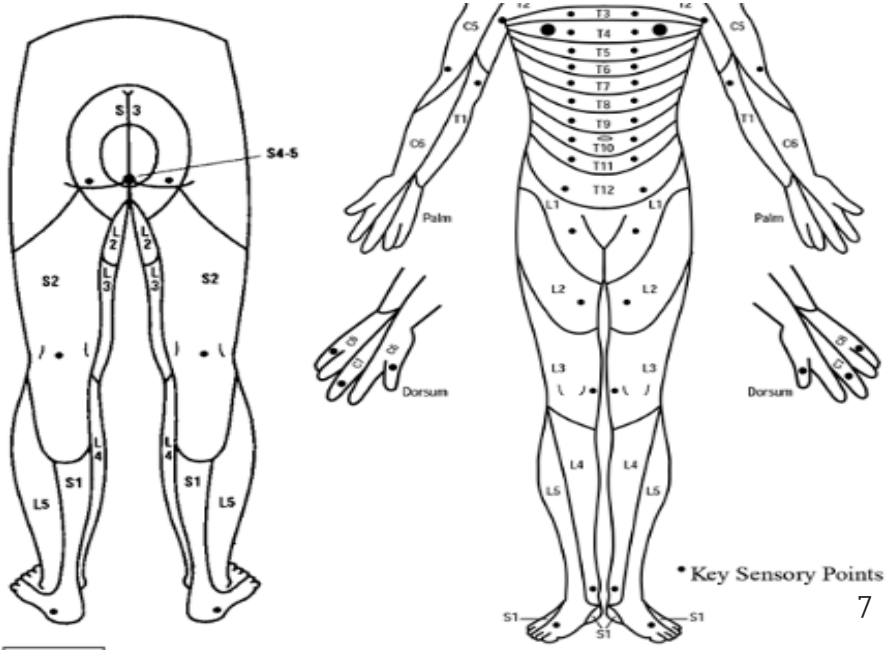

REFLEKSER

Test reflekser bilateralt. Se særlig etter asymmetri. Identifiser om refleksen er utslukket, normal eller hyperrefleksiv. Forsøk å grader refleksen fra 0 til ++++.

NERVEROT	REFLEKS
L3-4	Patellarrefleks: Identifiser patellarsenen og slå refleksen.
S1	Akillesrefleks: Identifiser akillessenen, legg senen i strekk ved dorsalfleksjon og slå refleksen med skaftet av reflekshammeren.
S3-5	Anokutan refleks: Vurderes i forbindelse med testing av sfinktertonus – se over. Bruk hanske og stikk med ren sikkerhetsnål omkring anus. Utløs refleksen to ganger, en til høyre side, en til venstre side. Refleksen manifesterer seg ved kontraksjon av m. sphincter ani externus.
Tester CNS	Plantarrefleks: Stryk langs fotsålens laterale og mediale rand med en butt gjenstand. Oppadvendt stortå er en indikator på sentralnervøs patologi. Nedadvendt (ev. indifferent) refleks er normalt.

FABER-test
Indikasjon: Smerter i iliosacralleddet, hofteleddet eller lysken.

Utførelse:
- FABER = Flexion, abduction, external rotation
- Be pasienten flektere og abdusere hoften og plassere ankelen på kontralateralt kne.
- Press kneet mot underlaget mens du stabiliserer bekkenet kontralateralt for å oppnå utadrotasjon.

Tolkning: Testen er positiv dersom smerter reproduseres i IS-leddet, hoften eller i lysken ved utadrotasjon. Positiv test indikerer patologi der smerten reproduseres.

Perifer puls
Indikasjon: Uavklart smertetilstand i underekstremitetene

Utførelse:
- Palper etter puls distalt på underekstremitetene i a. dorsalis pedis på fotryggen mellom 1. og 2. stråle, og i a. tibialis posterior bak mediale malleol.
- Kjennes ikke puls distalt, palper etter puls mer proksimalt i a. poplitea og a. femoralis.

Tolkning: Kjennes ikke puls distalt på underekstremitetene, kan det være vaskulære årsaker til pasientens plager.

Provokasjonstest av iliosacralleddet (tilleggsundersøkelse)
Indikasjon: Mistanke om artritt.

Utførelse:
- Flekter pasientens kne- og hofteledd.
- Press kneet mot pasientens motsatte skulder så langt det som mulig.

Tolkning: Testen er positiv dersom smerter reproduseres i iliosacralleddsområdet. Dette er suspekt på artritt.

Passiv hofteundersøkelse (tilleggsundersøkelse)
Dersom man mistenker at pasientens plager stammer fra hofteleddet, tester man også passiv bevegelse i hofta. Se hofteundersøkelse (s. 62) for en detaljert beskrivelse av dette.

UNDERSØKELSE MED PASIENT I MAGELEIE

Palpasjon av ryggen

- Palper proc. spinosus på hver vertebra med tommelen og registrer eventuell smertepåvirkning. Palper ryggens muskler, glutealt og over trochanter major. Vurder ømhet og spasmer.
- Palper over iliosakralleddet som ligger noen cm nedenfor L4 (L4 ligger på høyde med hoftekammen).

Omvendt Lasegues L3-L4 (tilleggsundersøkelse)

Indikasjon: Mistanke om nerverotsaffeksjon som affiserer øvre lumbale segmenter.

Utførelse:

- Ha pasienten liggende i mageleie
- Ta grep rundt pasientens kne og stabiliser samtidig bekkenet. Elever underekstremiteten gradvis med flektert kne.

Tolkning: Testen er positiv ved utstrålende smerter til framsiden av låret. Positiv test indikerer nerverotsaffeksjon. Vær oppmerksom på at strekksmerter fra muskulaturen på fremsiden av låret er vanlig.

UNDERSØKELSE MED PASIENT SITTENDE

Slump test (tilleggsundersøkelse)

Indikasjon: Utstrålende smerter i underekstremitetene.

Utførelse:

- Be pasienten bøye nakken og ryggen så mye som mulig.
- Pasienten ekstenderer kneet og dorsalflekterer ankelen på en side.

Tolkning: I testen strekkes gradvis nervestrukturene i spinalkanalen og i foramen intervertebrale. Testen er positiv dersom den reproduserer utstrålende smerter. Positiv test indikerer affeksjon av ischias-nerven.

DIAGNOSTISK KLASSIFISERING AV RYGGLIDELSER

- Uspesifikke ryggsmerter
- Nerverotaffeksjon pga prolaps eller spinal stenose
- Alvorlige underliggende sykdommer

RØDE FLAGG (fare for alvorlige rygglidelser)

- Alder under 20 eller over 55 år.
- Konstante smerter som ikke forverres ved aktivitet.
- Thorakale smerter.
- Generell sykdomsfølelse, nedsatt allmenntilstand og/eller vekttap.
- Sykehistorie: kreftsykdom, bruk av steroider eller immunosupressiva, stoffmisbruk eller traume.
- Utbredte nevrologiske utfall.
- Strukturell deformitet i ryggsøylen.
- Høy SR, uttalt morgenstivhet med varighet over en time.

GULE FLAGG (fare for utvikling av langvarige plager)

- Sykmelding, særlig lang tid ute av arbeid eller idrett.
- Nerverotsmerter forlenger plagene.
- Psykologisk emosjonelt stress, depresjon, søvnvansker, sosial isolasjon
- Erstatningssak.
- Tror at ryggsmerten er skadelig og mulig invalidiserende, er engstelig for fysisk aktivitet og unngår vanlig aktivitet
- Forventer passiv behandling.
- Personlige eller sosioøkonomiske problemer: alkohol, samliv, økonomi, mistrivsel.
- Atypisk sykdomsatferd og somatisering

FAGLIG MEDVIRKENDE

Gunn Hege Marchand, overlege ved klinikk for fysikalsk medisin og rehabilitering St. Olavs hospital og førsteamanuensis NTNU
Sara Rise Langlo, overlege ved klinikk for fysikalsk medisin og rehabilitering St. Olavs hospital og universitetslektor NTNU
Øystein Petter Nygaard, overlege ved nevrokirurgisk avdeling St. Olavs Hospital og professor NTNU
Tore Wergeland Meisingset, lege i spesialisering ved avdeling for nevrologi St. Olavs hospital og klinisk nevrofysiologi og førsteamanuensis NTNU
Eiliv Brenner, lege i spesialisering ved avdeling for nevrologi og klinisk nevrofysiologi St. Olavs hospital og førsteamanuensis NTNU
Alvilde Dhainaut, overlege revmatologisk avdeling St. Olavs hospital og førsteamanuensis NTNU

KILDER

Bickley, L. S. (2017). Bates' Guide to Physical Examination an History Taking (12th Edition). Wolters Kluwer
F-lab-manual "Nakke og rygg" i IIA, versjon 2019
Bildet er hentet fra Poynton et al (1997) DOI 10.1302/0301-620X.79B6.7939